

УДК 616-073.75.616.831

## АВТОМАТИЧЕСКАЯ СЕГМЕНТАЦИЯ МРТ-ИЗОБРАЖЕНИЙ ГОЛОВНОГО МОЗГА: МЕТОДЫ И ПРОГРАММНОЕ ОБЕСПЕЧЕНИЕ

<sup>1,2</sup>Е.П.Магонов, <sup>1</sup>Л.Н.Прахова, <sup>1</sup>А.Г.Ильвес, <sup>1</sup>Г.В.Катаева, <sup>1,2,3</sup>Т.Н.Трофимова

<sup>1</sup>Институт мозга человека им. Н.П.Бехтерева Российской академии наук, Санкт-Петербург Россия

<sup>2</sup>«НМЦ Томография» Российско-финской клиники «Скандинавия», Санкт-Петербург, Россия

<sup>3</sup>Институт экспериментальной медицины, Санкт-Петербург, Россия

## AUTOMATIC SEGMENTATION OF BRAIN MRI IMAGES: METHODS AND SOFTWARE

<sup>1,2</sup>E.P.Magonov, <sup>1</sup>L.N.Prakhova, <sup>1</sup>A.G.Ilves, <sup>1</sup>G.V.Kataeva, <sup>1,2,3</sup>T.N.Trofimova

<sup>1</sup>N.P.Behtereva Institute of the Human Brain of Russian academy of sciences, Saint-Petersburg, Russia

<sup>2</sup>NMC Tomography LLC, Scandinavia Clinic, Saint-Petersburg, Russia

<sup>3</sup>Institute of Experimental Medicine, Saint-Petersburg, Russia

© Коллектив авторов, 2014 г.

Описана методика постпроцессинговой обработки МРТ-изображений, которая может быть использована с целью оценки атрофических изменений у пациентов с рассеянным склерозом, ВИЧ-инфекцией и другими заболеваниями, основанная на комплексном использовании различных программных инструментов для автоматической сегментации нормальных структур головного мозга. Даются сравнительные данные результатов, полученные при оценке объемов структур головного мозга при помощи программных пакетов FreeSurfer и FSL. Предлагается использование структурированного отчета, отображающего основные результаты постпроцессинговой обработки. Отчет может использоваться для визуального контроля качества сегментации и для проведения индивидуального динамического сравнения результатов морфометрии. Предлагается использование вспомогательной программы-посредника, задающей последовательность и параметры запуска морфометрии для группы пациентов и в автоматическом режиме составляющей структурированные отчеты.

**Ключевые слова:** МРТ-морфометрия, сегментация, FreeSurfer, FSL, ABC, структурированный отчет.

The article describes a technique of brain MRI postprocessing to assess brain atrophy changes in patients with multiple sclerosis. The technique is based on the integrated use of different software tools for automatic segmentation of normal brain structures. Comparative results of brain structure evaluation using FreeSurfer and FSL software packages are presented. Using a structured report to show the main results of postprocessing is proposed. The report can be used for segmentation visual quality control and for dynamic comparison of individual morphometry results. The use of an auxiliary in-house software which defines sequence and startup parameters for the used programs in a group of patients and automatically creates structured reports is proposed.

**Key words:** MRI morphometry, segmentation, FreeSurfer, FSL, ABC, structured report.

**Введение.** Нейродегенеративные изменения в головном и спинном мозге развиваются при целом ряде неврологических заболеваний и приводят к развитию атрофии различных структур ЦНС. Магнитно резонансная томография позволяет проводить прижизненную оценку выраженности атрофии, определяемой как уменьшение объема мозговых структур [1]. МРТ может быть важным диагностическим критерием (например, ВИЧ-инфекции, при болезни Альцгеймера и других деменциях, болезни Паркинсона, мультисистемной атрофии, наследственных нейродегенеративных заболеваниях), а также показателем тяжести заболевания (болезнь Альцгеймера, рассеянный склероз — РС и др.) [2, 3].

При оценке атрофических изменений головного мозга выделяют общую (уменьшение объема мозговой па-

ренхимы, увеличение объема ликворосодержащих пространств) и регионарную атрофию. Основной задачей при оценке атрофии ЦНС является сегментация — классификация тканей мозга, в частности, серого, белого вещества и спинномозговой жидкости с целью их количественного анализа. До настоящего времени большинство методов количественного анализа объемных характеристик МРТ-изображений являются мануальными или полуавтоматическими. Эти методы требуют больших временных затрат, зависят от субъективного фактора и характеризуются низкой воспроизводимостью [4]. В связи с этим крайне актуальным является внедрение в клиническую практику методов, основанных на автоматической сегментации, алгоритм которой должен соответствовать следующим требованиям: точ-

ность, возможность измерения объемов максимального количества мозговых структур, воспроизводимость.

В настоящее время разработаны и продолжают совершенствоваться различные варианты программного обеспечения для автоматической сегментации структур головного мозга [5, 6, 7, 8], которые различаются алгоритмами классификации, обработки ошибок и контроля результатов. При широком разнообразии программного обеспечения получаемые результаты не всегда точны и зачастую противоречивы. Для программных продуктов характерна ориентированность на узкие задачи, сложность настройки для применения в повседневной практике и недостаточность документации. В связи с этим для полноценного морфометрического анализа структур головного мозга необходимо использовать последовательный ряд подобранных и настроенных для выполнения определенных задач специализированных приложений. Использование полученных таким образом результатов морфометрии для дальнейшего, в том числе, динамического анализа требует формирования общего отчета, который включал бы в себя все данные, полученные в результате постпроцессинговой обработки.

**Цель исследования.** Разработать унифицированную комплексную методику автоматической сегментации и количественной оценки объемов структур головного мозга у пациентов с нейродегенеративными заболеваниями на основе существующего программного обеспечения. Разработать структурированный отчет для контроля качества сегментации и динамической оценки полученных результатов.

**Материалы и методы исследования.** В исследовании использованы исходные данные, полученные при МРТ-сканировании пациентов с РС. Данная нозологическая форма была выбрана в связи с рядом особенностей: при РС наряду с очаговым поражением головного мозга, развивается как общая атрофия, так и регионарная атрофия, которая коррелирует с тяжестью заболевания; возрастные и сосудистые изменения, а также сопутствующие патологические изменения встречаются относительно редко.

Оценка общей и регионарной атрофии, а также очагового поражения осуществлялась путем постпроцессинговой волюметрической сегментации данных МРТ, полученных при сканировании 86 пациентов с РС на томографе Philips Achieva с магнитной индукцией 3 Тл.

Возраст пациентов составил от 18 до 64 лет, длительность заболевания от 1 до 30 лет (средняя  $10,12 \pm 7,13$  лет). По тяжести заболевания пациенты были разделены на группы: легкая инвалидизация (EDSS от 0 до 3 баллов), умеренная инвалидизация (EDSS от 3,5 до 6,0 баллов), выраженная инвалидизация (EDSS более 6,0 баллов). В группу контроля включено 45 здоровых добровольцев, сопоставимых по полу и возрасту.

Протокол исследования включал следующие серии: 3D T1-ВИ с толщиной среза 1 мм и оптимальной тканевой контрастностью для морфометрического анализа, 3D изображения в T2 и Flair VISTA — импульсных последовательностях для сегментации очагов, T1-ВИ с внутривенным контрастным усилением для исключения из дальнейшего анализа исследования с признаками активности процесса.

Постпроцессинговая обработка МРТ состояла из нескольких этапов:

1. Вычисление внутрочерепного объема для каждого пациента, что необходимо для нормализации данных, полученных при сегментации анатомических структур головного мозга и последующего межсубъектного сравнения;
2. Сегментация анатомических структур головного мозга;
3. Составление структурированных отчетов и контроль качества сегментации;

Для вычисления объема внутрочерепного пространства была использована методика ABC (atlas-based classification), осуществляемая при помощи одноименного программного пакета. Сегментация анатомических структур головного мозга проводилась при помощи двух программных пакетов: FreeSurfer и FSL.

Контроль качества результатов сегментации проводился визуально путем послойного наложения масок структур на исходные изображения в специализированной графической среде 3D Slicer. При наличии дефектов сегментации, данные исключались из последующего анализа.

Для межсубъектного сравнения рассчитывались относительные объемы мозговых структур, выраженные в процентах от внутрочерепного пространства. Для статистического анализа применялись корреляционный и дисперсионный анализ с post-hoc процедурой с использованием критерия Фишера. Уровень значимости  $p < 0,05$ . Исходными данными служили клинико-анамнестические данные, балльная оценка по шкалам FS и EDSS и относительные объемы ликворосодержащих пространств, белого, кортикального и субкортикального серого вещества.

**Результаты исследования.** При анализе результатов доступных современных методов сегментации внутрочерепного пространства выяснилось, что большинство алгоритмов страдает низкой точностью, и включают во внутрочерепное пространство окружающие структуры. Был выбран метод ABC, который, при определенных параметрах, показавший оптимальные результаты.

Пакеты FreeSurfer и FSL могут быть взаимозаменяемы при сегментации большого количества структур головного мозга. Корреляционный анализ показал, что результаты измерения объемов структур головного мозга обоими методами хорошо коррелируют друг с другом и позволяют получить близкие по значению показатели (таблица).

На рисунке 1 выборочно представлены результаты сопоставления объемов структур головного мозга, полученных с помощью FreeSurfer и FSL.

Оценить точность каждого из методов в настоящее время не представляется возможным и, соответственно, полученные результаты необходимо оценивать как «ме-

Таблица  
Результаты корреляционного анализа объемов мозговых структур, полученных при использовании программных пакетов FreeSurfer и FSL

Мозговая структура	BP	WM	GM	cGM	cereb	s Th	d Th	s Put	d Put	s NC	d NC
Коэф. корреляции	0,96	0,9	0,9	0,82	0,75	0,71	0,74	0,81	0,84	0,84	0,85

Примечание: BP — мозговая паренхима, WM — белое вещество, GM — серое вещество, cGM — кора; подкорковые образования: Th — Зрительный бугор, Put — скорлупа, NC — хвостатые ядра (s — левые, d — правые), cereb — мозжечок;  $p < 0,01$ .

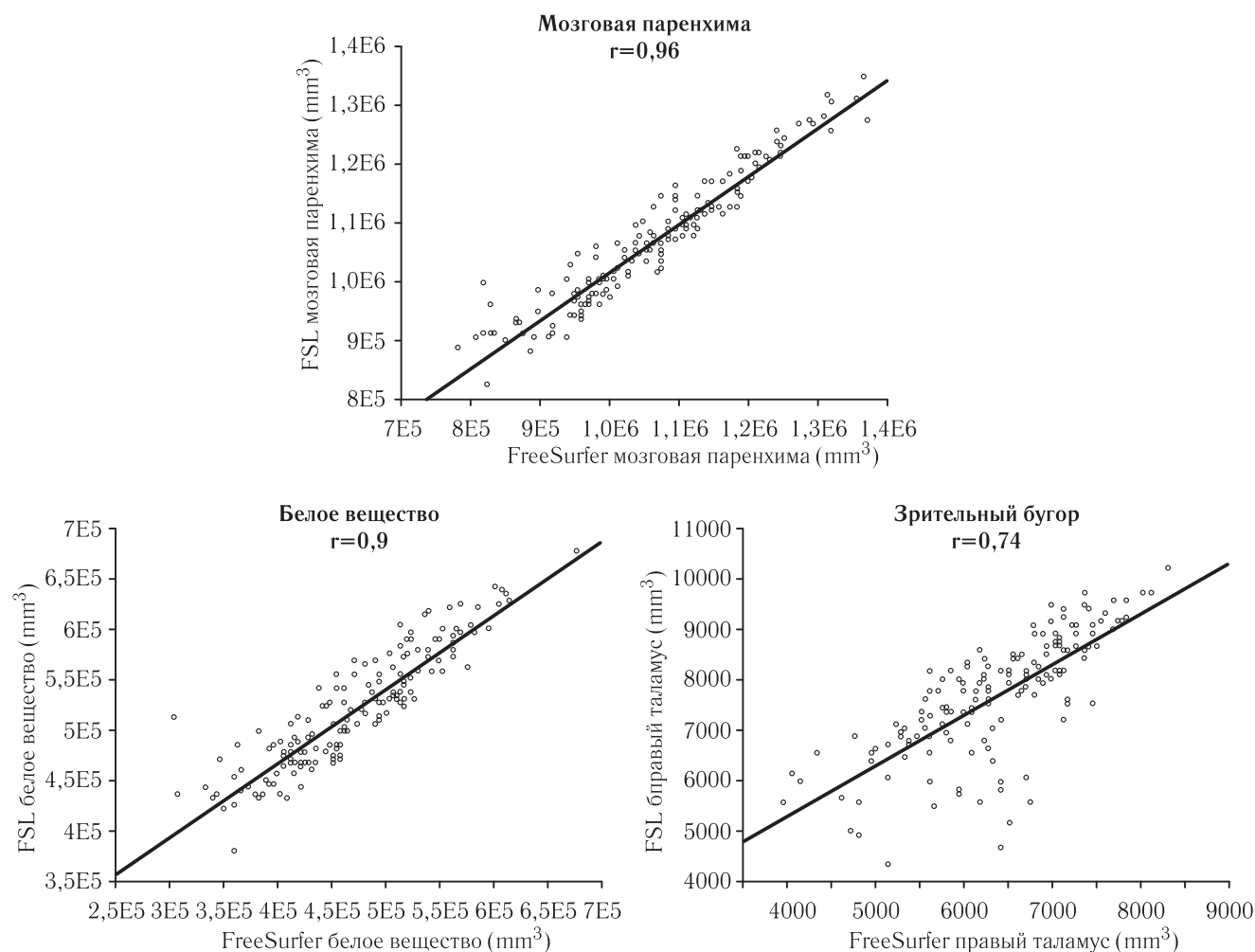


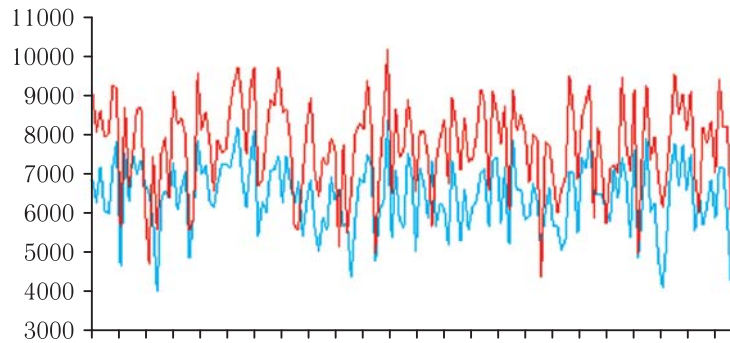
Рис. 1. Результаты корреляционного анализа объемов мозговой паренхимы, белого вещества и правого зрительного бугра, полученных с помощью FreeSurfer и FSL.

При анализе графического изображения обнаружено, что несмотря на высокий коэффициент корреляции, его объем, рассчитанный с помощью FreeSurfer и FSL, может существенно различаться.

При дисперсионном анализе повторных измерений абсолютных значений объема зрительного бугра, полученных различными методами, выяснилось, что объемы, рассчитанные с помощью FSL, в целом, превышают таковые при применении программного пакета FreeSurfer (рис. 2).

тодспецифичные». Однако, учитывая особенности программы FreeSurfer, целью создания которой являлась, в первую очередь, сегментация серого и белого вещества, вероятнее всего, этот программный пакет сегментирует и рассчитывает, прежде всего, объем серого вещества, составляющего зрительный бугор а не объем структуры в целом, что и привело к различию результатов (рис. 3).

Таким образом, для проведения морфометрического анализа общей атрофии могут в равной степени использоваться как программное обеспечение FreeSurfer, так

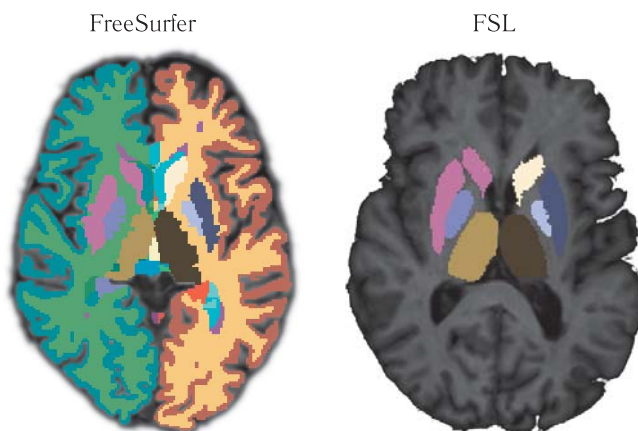


Примечание. по оси ординат — объем зрительного бугра в мм, по оси абсцисс — индивидуальные случаи

— FreeSurfer: объемы правого зрительного бугра в обследованной группе

— FSL: объемы правого зрительного бугра в обследованной группе.

**Рис. 2.** Объемы правого зрительного бугра во всей обследованной группе, полученные с помощью программных пакетов FreeSurfer и FSL.



**Рис. 3.** Сегментация подкорковых мозговых структур программными пакетами FreeSurfer и FSL.

и FSL, для определения регионарных изменений коры — FreeSurfer, хвостатого тела и скорлупы FreeSurfer и FSL, объема зрительного бугра в целом — FSL.

Для удобной постпроцессинговой обработки МРТ-исследований с целью морфометрического анализа нами была написана компьютерная программа-посредник, задающая последовательность и параметры запуска программ ABC, FreeSurfer и утилит из пакета FSL. В качестве входных данных указывается директория с МРТ-исследованиями всех пациентов, для которых необходимо произвести расчет. Остальная работа, включающая в себя этапы предварительной подготовки изображений, этапы постпроцессинга и заключительную обработку, происходит автоматически.

В процессе работы программы, помимо основных результатов (графических и текстовых), для каждого пациента автоматически генерируется структурированный отчет, в который включаются наиболее важные численные данные и некоторые графические изображения сегментации, что позволяет быстро оценить качество про-

веденной постпроцессинговой обработки и сравнить полученные результаты с предыдущими.

**Заключение.** Разработана методика, позволяющая комплексно использовать несколько программных инструментов для автоматической сегментации нормальных структур головного мозга с целью оценки атрофических изменений.

На основе полученных данных разработан структурированный отчет, автоматически составляемый для каждого пациента, для анализа основных численных морфометрических параметров. Отчет можно использовать для контроля качества морфометрии, наглядного мониторинга динамики развития атрофических изменений и изменения количества и общего объема очаговых изменений.

Таким образом, воксельная морфометрия может применяться в качестве важного параклинического маркера при неврологических заболеваниях, сопровождающихся атрофией головного мозга.

Учитывая отсутствие единого метода морфометрии всех структур составляющих внутрочерепное пространство, для полноценного анализа необходимо комбинировать несколько методов постпроцессинговой обработки, наиболее подходящих для выполнения тех или иных задач.

Несмотря на высокий уровень автоматизации, полученные результаты необходимо контролировать визуально, т.к. неизбежно возникают ошибки, связанные как с качеством исходных данных, так и с несовершенством программных алгоритмов обсчета.

Представляется целесообразным апробирование разработанного алгоритма в динамических исследованиях, на группах пациентов с первичными нейродегенеративными заболеваниями, разработка дружелюбного интерфейса для возможности применения его в научной практике исследователями, не имеющими специальных технических навыков.

## ЛИТЕРАТУРА

1. *Гусев Е.И.* Рассеянный склероз и другие демиелинизирующие заболевания. Руководство для врачей / под ред. Е.И.Гусев, И.А.Завалишин, А.Н.Бойко. — М.: Миклош. 2004. 540 с.
2. *Труфанов, Г.Е.* Магнитно-резонансная томография: руководство для врачей / под ред. Г.Е.Труфанов, В.А.Фокин. — СПб: ООО «Издательство ФОЛИАНТ», 2007. — 688 с.
3. *Трофимова Т.Н., Беляков Н.А.* Многоликая нейрорадиология ВИЧ-инфекции // Лучевая диагностика и терапия. — 2010. — Т. 1, № 3. — С. 3–11.
4. *Clarke L.P., Velthuisen R.P., Camacho M.A., Heine J.J., Vaidyanathan M., Hall L.O., Thatcher R.W., Silbiger M.L.* MRI segmentation: Methods and applications // Magnetic Resonance Imaging. — 1995. — Vol. 13, № 3. — С. 343–368.
5. *Wen W., Sachdev P.* The topography of white matter hyperintensities on brain MRI in healthy 60- to 64-year-old individuals // Neuroimage. — 2004. — Vol. 22, № 1. — С. 144–154.
6. *Admiraal-Behloul F., van den Heuvel D. M., Olofsen H., van Osch M.J., van der Grond J., van Buchem M.A., Reiber J.H.* Fully automatic segmentation of white matter hyperintensities in MR images of the elderly // Neuroimage. — 2005. — Vol. 28, № 3. — С. 607–617.
7. *Maillard P., Delcroix N., Crivello F., Dufouil C., Gicquel S., Joliot M., Tzourio-Mazoyer N., Alperovitch A., Tzourio C., Mazoyer B.* An automated procedure for the assessment of white matter hyperintensities by multispectral (T1, T2, PD) MRI and an evaluation of its between-centre reproducibility based on two large community databases // Neuroradiology. — 2008. — Vol. 50, № 1. — С. 31–42.
8. *Bankman I.H.* Handbook of medical image processing and analysis // Elsevier. — 2009. — 984 с.

Статья поступила 18.06.2014 г.

Контактная информация: *Магонов Евгений Петрович, e-mail emagonov@gmail.com*

## Коллектив авторов:

*Магонов Евгений Петрович* — врач-рентгенолог ООО «НМЦ-Томография» клиники «Скандинавия», администратор сайта врачей лучевой диагностики [www.radiomed.ru](http://www.radiomed.ru), Санкт-Петербург, Литейный пр. 55 лит. А, 7 (812) 600-78-78;

*Прахова Лидия Николаевна* — д.м.н., врач-невролог высшей категории отделения функциональной неврологии клиники Института мозга человека РАН, Санкт-Петербург, 197376 Санкт-Петербург, ул. акад. Павлова, 12, 7 (812) 715-38-73;

*Ильвес Александр Геннадьевич* — к.м.н., врач-невролог, лаборатория нейрониммунологии Института мозга человека РАН, отделение функциональной неврологии клиники Института мозга человека РАН, 197376 Санкт-Петербург, ул. акад. Павлова, 12, 7 (812) 234-92-42;

*Катаева Галина Вадимовна* — к.б.н., научный сотрудник, заместитель директора Института мозга человека РАН, Санкт-Петербург, 197376 Санкт-Петербург, ул. акад. Павлова, 12, (812) 234-46-66;

*Трофимова Татьяна Николаевна* — д.м.н., профессор Санкт-Петербургского государственного университета, главный научный сотрудник Института мозга человека им. Н.П.Бехтерева РАН, главный научный сотрудник Института экспериментальной медицины СЗО РАН, Санкт-Петербург, 197376 Санкт-Петербург, ул. акад. Павлова, 12, 7 (812) 234-68-68.

## Уважаемые коллеги

Готовится к печати сборник работ «ВИЧ и коинфекции». — СПб.: Балтийский медицинский образовательный центр, 2014. — 260 с. ( «Библиотека журнала „ВИЧ-инфекция и иммуносупрессии” » ).

Заявки на книгу можно оформить по адресу:

190103, Санкт-Петербург, наб. Обводного канала, д. 179, лит. Б,  
e-mail: [infeklcijaids@gmail.com](mailto:infeklcijaids@gmail.com)

## ПОДПИСНЫЕ ИНДЕКСЫ:

ОБЪЕДИНЕННЫЙ КАТАЛОГ «ПРЕССА РОССИИ» — 42178  
КАТАЛОГЕ АГЕНТСТВА «РОСПЕЧАТЬ» — 57990